

Vastasyntyneen/keskosen aivojen ultraäänitutkimus

Suomen perinatologisen seuran ja Suomen lastenradiologikerhon suositus vastasyntyneen tai keskosen pään uä-tutkimuksen suorittamisesta ja dokumentoinnista.

1. Tutkimuksen indikaatiot

- Keskosen (gestaatioikä alle 32 viikkoa, paino alle 1500g) rutiiniseuranta: 1-3 vrk, 7 vrk, 28 vrk, ja kliinisen tarpeen mukaan sekä ennen kotiutusta
- Anomaliaseulonta: syndroomaepäilyt, muita anomalioita
- Epäily kongenitaalisesta infektiosta: esim. SGA ja poikkeavia piirteitä, tai mikrokefalia
- Kouristeleva tai huonokuntoinen vastasyntynyt (useimmiten ei riitä ainoaksi kuvantamismenetelmäksi)
- Neurologinen poikkeavuus tai muuten epäily intrakraniellista poikkeavuudesta
- Todeksi poikkeavuuden seuranta
- Intrakraniellin poikkeavuuden poissulku ennen lääkityksen aloittamista (esim. antikoagulanttihoito) tai leikkausta

HUOM. Traumakuvantamiseen aivojen uä:tä ei suositella yksinomaisena menetelmänä, sillä merkittävätkin intrakraniellit traumamuutokset voivat jäädä näkymättä.

2. Laitevaatimukset

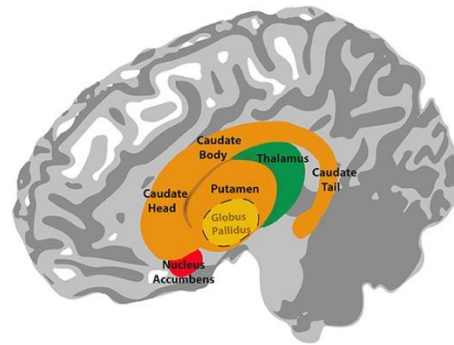
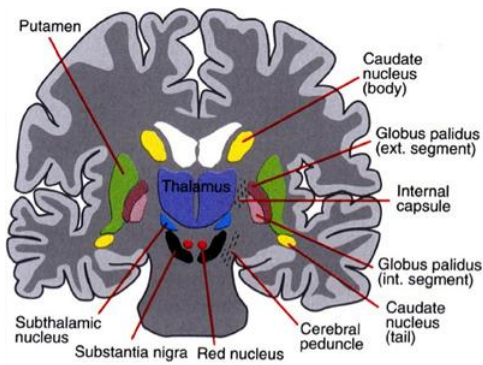
- Aukileen kautta tehtävään tutkimukseen soveltuva anturi, jonka resoluutio on tarkoitukseen riittävä
 - keskosen: 8-10 MHz
 - täysiaikaiset/isommat vauvat: 6-9 MHz
- Linearianturi ainakin täydentävänä (esim. sinus sagittalis, subaraknoidaalitila)

3. Koulutusvaatimukset

- Osana erikoistumiskoulutusta tai erikseen järjestettynä perehdytyksenä suositellaan uä-tutkimuksia säännöllisesti tekevän lääkärin antamaa koulutusta (kurssi tai työpaikkakoulutus), tutustumista kirjallisuuteen tavallisimpien löydösten tunnistamiseksi ja lisäksi ainakin 25, mahdollisuuksien mukaan 40 tutkimuksen suorittamista ohjattuna.

4. Tutkimuksen suoritus ja dokumentointi

- Tutkimus tehdään etuaukileen kautta, lisäksi keskosilla tarkastelu taka-aukileen tai mastoidea-aukileen kautta on tärkeä takakuopan muutosten havaitsemiseksi
- Tutkimuksesta suositellaan tallennettavaksi ainakin seuraavat kuvat (koronaalisuunnan kuvissa katsotaan potilasta edestä (=potilaan oikea puoli kuvassa vasemmalla), sagittaalikuvissa takaraivo kuvassa oikealla, kuvissa selvät puolimerkinät) (Liite 3):



Etuaukileen kautta

koronaalisuunnassa:

etusarvien edestä

etusarvien ja fissura Sylviin kohdalta

3. ventrikkelin ja talamuksen kohdalta

takasarvien kohdalta – *pleksukset mukaan*

pleksusten takaa – *posteriorinen parenkyymi*

ventrikkelin mittausta (VI, AHW) foramen Monron kohdalta

sagittaalisuunnassa:

keskiviiva – 3. ventrikkeli, *cavum septum pellucidum*, 4. ventrikkeli

ventrikkeli – *kaudotalaminen kulma näkyy*

ventrikkeli – *etu- ja takasarvi*

ventrikkelin lateraalipuolelta – *syvä valkea aine*

Mastoidea-aukileen kautta

aksiaali- ja/tai koronaalisuunnassa

takakuoppa

-Lisäksi kuvat kaikista patologisista löydöksistä kahdessa suunnassa

4a. Doppler

Väridopplerilla voi tarkistaa verenkierron symmetriaa ja laskimosinuksista ainakin sinus sagittaliuksen virtauksen. Asfyksian ja keskosuuteen liittyvien ongelmien arvioinnissa voi Doppler-mittauksella olla merkitystä, ja näissä tilanteissa suositellaan resistenssi-indeksin (RI) mittausta a. cerebri anteriorista ja/tai a. pericallosasta ensimmäisten elinvuorokausien aikana.

4b. Intracerebraali-/Intraventriculaarivuoto IVH/ICH

Käytössä on modifioitu Papilen (1979) alun perin julkaisema luokitus:

Gradus I

- subependymaalinen vuoto

Gradus II

- vuoto ulottuu ventrikkeliin, ei ventrikkelidilataatiota

Gradus III

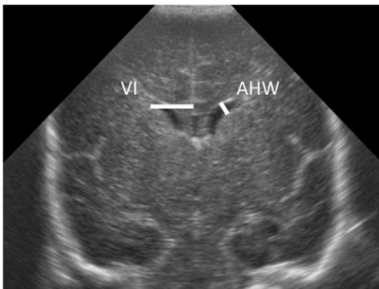
- vuoto ulottuu ventrikkeliin, ja siihen liittyy ventrikkelidilataatio

Gradus IV

- Gr I, II tai III vuoto, johon liittyy hemorraginen infarktaatio parenkyymissä

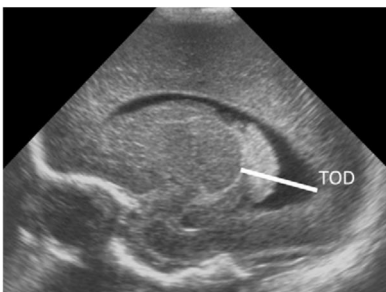
4c. Ventrikkelien koon mittaaminen

- Rutiinisti suositellaan mittaamaan molemmista aivokammioista sekä etusarvien poikkimitta (etusarvimitta, anterior horn width, AHW) että Levenen suosittelema mitta koronaalikuvasa. Gr II-IV vuodon yhteydessä voidaan mitata seurannassa myös takasarvimitta sagittaalikuvasa (thalamo-occipital distance, TOD).



Levenen mitta, VI (mm): Foramen Monron kohdalla falxista etusarven lateraalireunaan.

Etusarvimitta, AHW (mm): etusarven poikkimitta leveimmältä kohdaltaan.



Takasarvimitta, TOD (mm): talamuksen takareunasta takasarven takareunaan.

- Karkeana seulontarajana voi käyttää etusarvimitta 4mm ja takasarvimitta 24 mm, joissa gestaatioin vaikutus on pienempi, kuin Levenen indeksissä.

- Normaaliarvot perustuvat Bouwers ja kumppaneiden 2012 julkaistuun aineistoon (Liite 1)(Bouwers, de Vries et al: New reference values for the neonatal cerebral ventricles; Radiology: Volume 262: Number 1—January 2012)

Levenen mitta			
Gestaatioikä vko	keskiarvo mm	-2 SD mm	+2SD mm
25	8	7	10
30	9,5	8	11,5
35	10,5	9	12,5
40	11,5	10	14

Etusarvimitta	keskiarvo mm	-2 SD mm	+2 SD mm
	1,1	0,1	2,9

Takasarvimitta			
Gestaatioikä vko	keskiarvo mm	-2 SD mm	+2SD mm
25	15	12	19
30	15,5	12	20
35	16	12,5	21
40	15,5	12	20

- Myös kammioiden muotoa voi lausunnossa kommentoida. Kulmikkaat takasarvet voivat liittyä valkean aineen katoon ja nk. ballooning-ilmiö likvorkierron häiriöön.

- Täysiaikaisilla vauvoilla voidaan alatiesynnytyksen jälkeen ensimmäisinä vuorokausina nähdä lateraaliventrikkeliä pieni (AHW ad 1mm) merkityksetön kasvu ns reopening –ilmiöön liittyen.

4d. Periventrikulaarinen leukomalasia (PVL)

Hypoksis-iskeemisten parenkymimuutosten laajuuden arvioimiseksi ensisijainen tutkimusmenetelmä on MRI. Vaikeasteiseen periventrikulaariseen leukomalasiaan (PVL gr III-IV) liittyvät kystiset muutokset ovat ultraäänitutkimuksella luotettavasti havaittavissa, mutta varsinkin gr I kaikumuutosten havaitseminen on epäluotettavampaa ja gr II muutoksetkin voivat olla ultraäänellä havaittavissa vain lyhyen aikaa. Kystinen muoto on selvästi harvinaisempi.

PVL gradus I

- Erotettava normaali periventrikulaarinen kaikulisä, "blush"/"flaring"
- Kaikuisuus palautuu normaaliksi 2-3 viikossa

PVL gradus II

- Seurannassa todetaan pieniä (fronto-parietaalisia/okkipitaalisia) periventrikulaarisia kystia, jotka voivat hävitä laskettuun aikaan mennessä

PVL gradus III-IV

- Periventrikulaarinen runsaskaikuisuus muuttuu laajoiksi kystamuutoksiksi
- Gr IV: muutoksia myös subkortikaalisesti

Työryhmä:

Ole Andersen, neonatologi, LT, KSKS

Mia Julkunen, neonatologi, LT, TAYS

Samuli Rautava, neonatologi, Dos, TYKS

Raija Seuri, lastenradiologi, LL, HUS (toim.)

Maria Suo-Palosaari, lastenradiologi, LT, OYS

Sanna Toiviainen-Salo, lastenradiologi, neuroradiologi, Dos, HUS

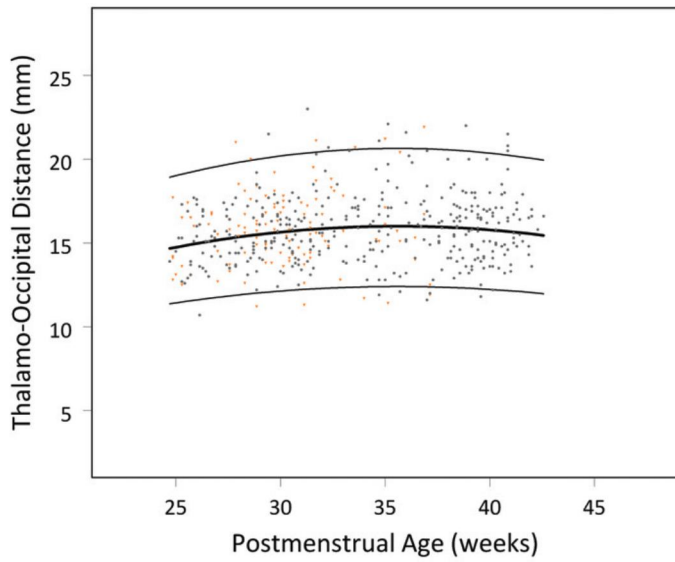
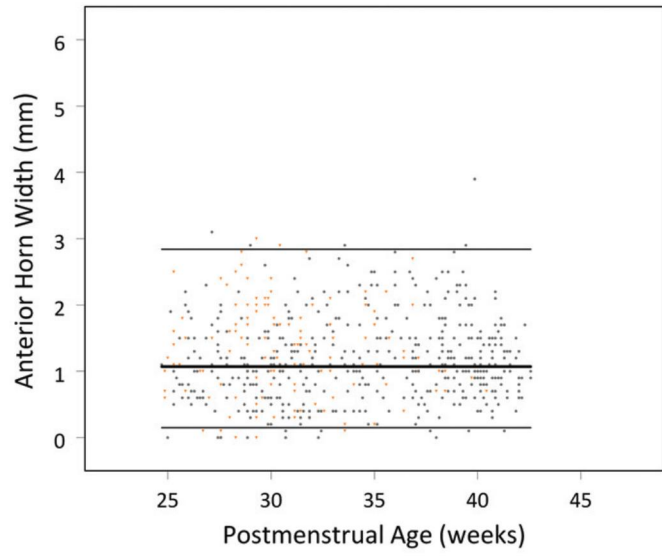
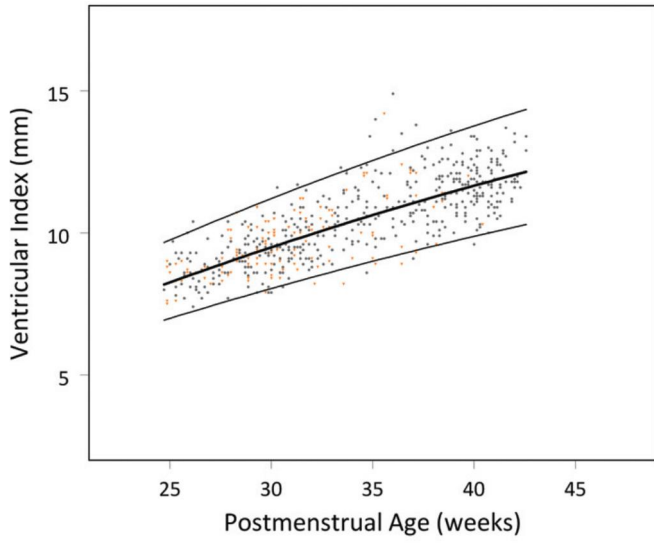
Erja Tyrväinen, lastenradiologi, LL, KYS

Hyväksytty:

1.8.2016 Suomen perinatologinen seura/Neonatologit

17.3.2016 Suomen Lastenradiologikerho

Liite 1, Brouwer et al 2012 aineiston vertailuarvokäyrät



Liite 2, Tiivistelmä taskukortiksi

Tiivistelmä ICH/IVH luokituksesta

Käytössä on modifioitu Papilen (1981) alun perin julkaisema luokitus:

Gradus I

- subependymaalinen vuoto

Gradus II

- vuoto ulottuu ventrikkeliin, ei ventrikkelidilataatiota

Gradus III

- vuoto ulottuu ventrikkeliin, ja siihen liittyy ventrikkelidilataatio

Gradus IV

- Gr I, II tai III , johon liittyy hemorraginen infarktaatio parenkyymissä

- Rutiinisti suositellaan mittaamaan molemmista ventrikkeleistä sekä etusarvien poikkimitta (etusarvimitta, anterior horn width, AHW) että Levenen ventrikkelimitta koronaalikuvasta. Gr II-IV vuodon yhteydessä voidaan mitata seurannassa myös takasarvimitta sagittaalikuvasta (thalamo-occipital distance, TOD).

- Karkeana seulontarajana voi käyttää etusarvimitta 4mm ja takasarvimitta 24 mm, joissa gestaatioiän vaikutus on pienempi, kuin Levenen indeksissä.

- Normaaliarvot perustuvat Bouwers ja kumppaneiden 2012 julkaistuun aineistoon

Levenen mitta			
Gestaatioikä vko	keskiarvo mm	-2 SD mm	+2SD mm
25	8	7	10
30	9,5	8	11,5
35	10,5	9	12,5
40	11,5	10	14

Etusarvimitta	keskiarvo mm	-2 SD mm	+2 SD mm
	1,1	0,1	2,9

Takasarvimitta			
Gestaatioikä vko	keskiarvo mm	-2 SD mm	+2SD mm
25	15	12	19
30	15,5	12	20
35	16	12,5	21
40	15,5	12	20

Liite 3, Esimerkkikuvat

