Peräsuolituumorin strukturoitu lausunto

Tuumori:

-morfologia: polyyppimainen / semisirkulaarinen / sirkulaarinen
-tuumorin pituus (cm): _
-sijainti (kellotaulu, taso): _-_, ylä- / keski- / alakolmannes / anaalikanava
-etäisyys anaalikanavan ulkosuulta/sisäsuulta (cm): _/_
-läpikasvu: kyllä, leveällä kannalla / kyllä, nodulaarisesti / ei
-musinoottinen tuumori: kyllä / ei

rT-luokitus: Tx / T1/T2 / T3 MRF- / T3 MRF+ / T4a / T4b (Jos T3, läpikasvun syvyys mm. Jos T4 kontakti/läpikasvu ja mihin)

rN-luokitus: N0 / N1 / N2

Marginaali:

-tuumorin läpikasvusta:_ mm,klo _,peritoneaalipoimun yläpuolella/tasossa/alapuolella
-imusolmukkeesta: _ mm, klo _, peritoneaalipoimun yläpuolella/tasossa/alapuolella
-venainvaasiosta: _ mm, klo _, peritoneaalipoimun yläpuolella/tasossa/alapuolella

Matalien tuumorien luokitus:

Kuvaileva luokitus jos relevantti. Esim: kasvaa pinnallisesti internissä sfinkterissä / kasvaa syvemmällä internissä sfinkterissä, ei läpikasvua / kasvaa eksterniin sfinkteriin / kasvaa levatoriin

Mesorectumin ulkopuoliset imusolmukkeet: kyllä/ei (jos kyllä, sijainti vasen / oikea, obturator / iliaca interna / iliaca externa

Ekstramuraalinen venainvaasio: kyllä/ei

Kemosädehoidetut tuumorit: Gradus 1: radiologisesti täydellinen hoitovaste / Gradus 2: hyvä vaste / Gradus 3: kohtalainen vaste / Gradus 4: vähäinen vaste / Gradus 5: ei vastetta

Pohdinta ja muut löydökset:
-kuvaile tuumori ja paikallislevinneisyys lyhyesti
-paikallisten suspektien (epätarkkarajainen, T2 heterogeeninen) imusolmukkeiden lukumäärä, sijainti, koko, marginaali
-venainvaasion kuvailu (laajuus, sijainti, marginaali)
-kemosädehoidon vasteen kuvailu (tuumorin koon ja signaalin muutos, imusolmukkeiden, ekstramuraalisen venainvaasion ja läpikasvun muutos)

Yhteenveto:
Lyhyt kuvailu tuumorista, rTN-luokitus, EMVI+/-, kemosädehoito gradus

Ohjeita

Tuumori:
Tuumorin morfologiasta mainitaan vain maksimaalisin kasvutapa (sirkulaarinen > semisirkulaarinen > polyyppimainen). Polyyppimainen pullistaa lumenin sisään. Sirkulaarinen kattaa koko suolen sirkumferenssin jollain tasolla.
Etäisyys anaalikanavan ulkosuulle mitataan tuumorin alareunasta eksternin sfinkterin alareunaan, etäisyys sisäsuulle tuumorin alareunasta anorektaalijunktioon. Tallenna mitat kuviin.

rT-luokitus
T1 tai T2 ei merkitystä ja vaikea erottaa, eli jos ei läpikasvua, luokitus on T1/T2.
T3-tuumoreissa esim “T3 MRF-, läpikasvu 5 mm”.
T3 MRF+/T4-luokituksissa on oleellista, tuleeko läpikasvu mesorektaalifaskiaan vai peritoneumiin. Mesorektaalifaskia ympäröi alarectumia kokonaan. Keskirectumissa peritoneeaalipoimun tason yläpuolella mesorektaalifaskia vain taka-ja lateraalirectumissa ja ylärectumissa mesorektaalifaskia vain posteriorisesti (kts. kuva ohjeen lopusta).
Alle 1 mm:n etäisyys on kontakti. Jos läpikasvu ei ulotu mesorektaalifaskiaan, luokitus on T3 MRF-. Jos läpikasvu ulottuu mesorektaalifaskiaan (tai <1 mm päähän), mutta ei sen läpi, luokitus on T3 MRF+. Jos tuumori kasvaa mesorektaalifaskian läpi, luokitus on T4b (mesorektaalifaskian ulkopuolinen rasva lasketaan invaasioksi ympäröiviin rakenteisiin). Jos läpikasvu ulottuu alle 1 mm:n päähän MRF:sta kohdassa, jossa MRF on kiinni levatorissa, tulkitaan levatorkontaktiksi eli rT4b.
Jos läpikasvu on peritoneaalipoimun tason yläpuolella anteriorisesti (eli alueella jossa ei ole mesorektaalifaskiaa), tuumorikasvu on silloin kiinni peritoneumissa eli luokitus on T4a.
Joskus tuumori kasvaa posteriorisesti kiinni MRF:aan ja anteriorisesti peritoneumiin ja silloin luokitus on T4a MRF+.
Jos kasvu viereiseen elimeen/rakenteeseen, luokitus T4b.
Anaalikanavan tuumoreista ei T-luokitusta, vain kuvaileva luokitus.

rN-luokitus
Imusolmukkeiden detektiossa diffuusio on hyvä, mutta ei auta patologisten erottamisessa. Ilmoita vain T2-kuvien perusteella selvästi epäilyttävät imusolmukkeet (epätarkkarajainen, heterogeeninen). N-statukseen lasketaan mesorektaalifaskian sisäiset ja iliaca interna -tason imusolmukkeet. N1: 1-3 imusolmuketta, N2: yli 3. Kommentoi kuvailevaan lausuntoon, kuinka suspekteina pidät ilmusolmukkeita ja imusolmukkeideiden sijainti (esim. tuumorin tasossa / rectalis superior -ketjussa). Merkitse suspektit imusolmukkeet kuviin nuolilla.

Marginaali
Lyhin etäisyys mesorektaalifaskiaan (tai ylempänä peritoneumiin) tuumorin läpikasvun kohdalta. Jätä mitat kuviin. Jos ei tuumoriläpikasvua, strukturoituun osaan ei merkitä mitään. Kommentoi kuitenkin kuvailevassa osassa peritoneaalipoimun tason alapuolella olevissa tuumoreissa, mikä on lyhin etäisyys faskiaan vaikkei läpikasvua ole. Ilmoita vain lyhin marginaali eli pahin kohta. Merkitse sag-kuvaan peritoneaalipoimu (nuoli ja “pp”).

Matalien tuumorien luokitus
Jos tuumori ei ulotu anorektaalijunktioon tai anaalikanavaan tai niiden lähelle, jätä tyhjäksi. Kuvaile sanallisesti, mihin tuumori kasvaa. Mesorektaalifaskia jatkuu intersfinkteerisenä

tilana. Rectumin lihaskerros jatkuu interninä sfinkterinä. Jos tuumori ulottuu lähelle (< 1cm päähän) anorektaalijunktiota, mutta kontaktia ei ole, voi kommentoida esim “ei kontaktia sfinkteriaparaattiin”.

Mesorectumin ulkopuoliset imusolmukkeet
Jos on suspekteja imusolmukkeita mesorektaalifaskian ulkopuolella. Ilmoitetaan, jotta ne huomoidaan operaation suunnittelussa. Strukturoituun osaan kyllä/ei, kuvailu lausunto-osaan.

Ekstramuraalinen venainvaasio (EMVI)
Suonta pitkin kasvava tuumoritappi. Arvioidaan T2-kuvista ja diffuusiosta. Jos suoni näkyy paksuuntuneena ja siinä näkyy tuumoriin sopivaa signaalia T2-kuvissa tai rajoittunut diffuusio, epäile EMVIä. Joskus vaikea erottaa läpikasvusta tai imusolmukkeesta. Merkitse nuolella kuviin. Jos EMVI+, maksametastasoinnin todennäköisyys kasvaa

Kemosädehoidetut tuumorit

Gradus 5: ei vastetta
Gradus 4: vähäinen vaste ( tuumorin alueella hieman fibroosia tai musiinia, pääosin kuitenkin tuumorikudosta)
Gradus 3: kohtalainen vaste ( >50% fibroosia tai musiinia , mutta myös selkeää tuumorikudosta jäljellä)
Gradus 2: hyvä vaste ( voimakas fibroosi, ei selkeää tuumorikudosta jäljellä tai ei tuumoria)
Gradus1: radiologisesti täydellinen hoitovaste, ei mitään jälkeä tuumorista

Arvioidaan koon muutosta ja tuumorin signaalin muutosta. Suotuisia merkkejä: tuumorin T2-signaalin muuttuminen niukkasignaaliseksi fibroosiksi. Myös T2-signaalin lisääntyminen voi olla merkki suotuisasta vasteesta. Jos primaaristi ollut diffuusion rajoittuma häviää, sekin on suotuisan vasteen merkki. MRI:llä ei voi luotettavasti arvioida, että mikä osa on vitaalia ja mikä ei, vaan suhtaudutaan siten että myös fibroottisen näköinen massa voi olla tuumoria ja leikkaus suunnitellaan sen mukaan. Eli T-luokitus tehdään sen mukaan että kaikki näkyvä poikkeava on tuumoria.

Mesorektaalifaskia vs. peritoneum

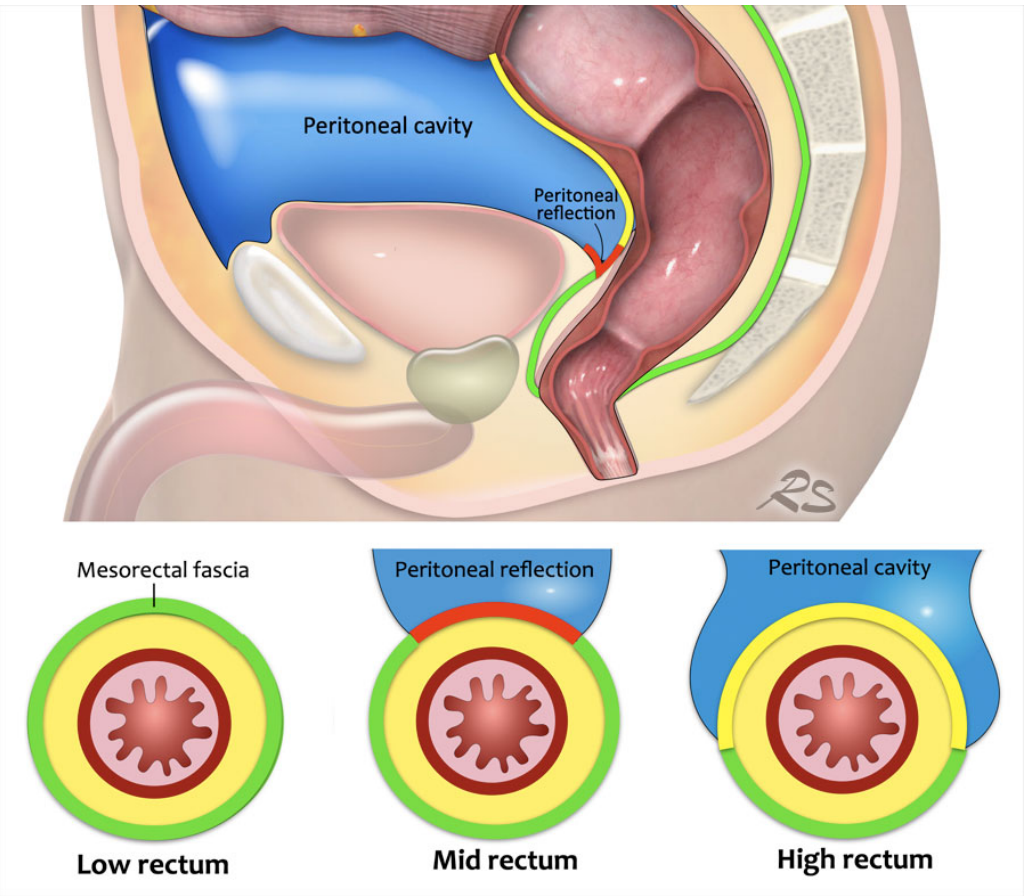


https://radiologyassistant.nl/abdomen/rectum/rectal-cancer-mr-staging-1